1931
Lane Medical Library

Über Kreislauf und Lungenveränderungen bei der Kohlenoxydvergiftung

Dr. med. F. Baumgarten

Halle a. d. Saale — 1931
Buchdruckerei Ewald Schellenbeck

Lane Medical Library

Aus der medizinischen Universitäts-Klinik in Halle (Saale)
Direktor: Prof. Dr. Brugsch

Über Kreislauf und Lungenveränderungen bei der Kohlenoxydvergiftung.

Inaugural-Dissertation

zur

Erlangung der Doktorwürde

einer

Hohen Medizinischen Fakultät
der Vereinigten Friedrichs-Universität
Halle-Wittenberg

vorgelegt von

Fritz Baumgarten, approb. Arzt
aus Bernburg (Anhalt).

Halle-Saale
Buchdruckerei Ewald Schellenbeck
1931

Referent: Priv. Doz. Dr. med. St. Litzner

Meinen lieben Eltern

in Dankbarkeit zugeeignet.

Digitized by the Internet Archive
in 2026

https://archive.org/details/IA40154019_0407

Das vorliegende Schrifttum enthält wenige Beobachtungen, die sich auf Veränderungen des Kreislaufes und der Lungen beziehen. Auch diese Beobachtungen stammen in erster Linie von pathologisch-anatomischer Seite, während von klinischer Seite spärlich Untersuchungen vorliegen.

Sehr eingehende und wertvolle Untersuchungen verdanken wir Klebs (l.), der auch auf experimentellem Wege Stellung zu nehmen versuchte. Er wurde dazu angeregt durch Obduktionsbefunde, die er bei 3 an CO Verstorbenen erheben konnte.

Von dem Sektionsergebnis im ersten Falle ist hervorzuheben, daß die Lunge ziemlich umfangreich war und nicht bei der Eröffnung des Thorax zusammenfiel, wie das die normale Lunge zu tun pflegt. Klebs hebt die auffällige hellrote Farbe und den Blutreichtum des Organs hervor. Während das Lungengewebe überall lufthaltig war, fand sich im linken Unterlappen derbere Konsistenz; auf Druck entleerte sich daselbt viel trübe, schaumige Flüssigkeit, die auch reichlich in den Bronchien enthalten war, zum Teil von bräunlicher Farbe.

Das Herz gibt Klebs als normal groß an. Auf der vorderen Fläche des linken Ventrikels waren einzelne kleine sehnige Verdickungen des Perikards vorhanden, innerhalb derer sich punktförmige Blutextravasate fanden . . . .

Auch bei seinem zweiten Falle war die Schnittfläche vor allem der linken Lunge auffallend hoch rot, an einer Stelle befand sich eine kleine lobuläre Hepatisation. Die rechte Lunge erschien groß, an den hinteren und unteren Teilen ziemlich derb. Die erweiterten Bronchien hatten gerötete Wandungen. An der Lungenbasis erwähnt Klebs schlaffe bronchopneumonische Hepasitationen.

Im Herzbeutel war die Menge der Flüssigkeit auffallend, am Herzen selbst die abnorme Größe und die schlaffe Konsistenz seiner Muskulatur. Unter dem Endokard links befanden sich einige diffuse Ekchymosen.

Der Lungenbefund im dritten Falle ist den bereits erwähnten sehr ähnlich.

Am Herzen war die starke Füllung der Coronargefäße sowie die graue Farbe der schlaffen Muskulatur bemerkenswert, während hier die Größe normal erschien. Zahlreiche punktförmige oder streifige Extravasate waren unter dem Endocard der linken Kammer sowie an der Spitze der Papillarmuskeln der Mitralis sichtbar.

Fassen wir also mit Klebs diese Befunde zusammen, so war in allen drei Fällen das Verhalten des Blutgefäßsystems am gleichmäßigsten. Besonders auffallend war der außerordentliche Blutreichtum aller Teile, weiter die feine kapilläre Rötung des Gehirns, die hochrote Farbe der Lungen, wie sie sonst wohl nur bei erheblichen Zirkulationshindernissen namentlich am linken Herzen gefunden wird. Neben den kapillären Gefäßen waren aber auch die Arterien und Venen mit Blut gefüllt, ja selbst die großen Venenstämme enthielten nicht weniger Blut, als man gewöhnlich dort anträfe, sodaß Klebs annahm, daß die Blutmenge über die Norm erhöht war.

Die peripheren Teile des Gefäßsystems waren außerordentlich viel stärker gefüllt, als man dies unter irgendwelchen anderen Umständen fände.

Die Ursache zur Vergrößerung der Lunge sucht Klebs aus der Vergrößerung des Gefäßinhaltes zu erklären. Ausdrücklich bemerkt Klebs das Fehlen von Oedemen, er betont die Atonie der Gefäßwandungen und relative Insuffizienz der Herzleistung.

Merkwürdigerweise erklärt nun Klebs die katarrhalische Affektion der Lunge in allen drei Fällen für einen Zufallsbefund, sie sei schon vor der CO-Vergiftung entstanden und stelle nur eine allerdings recht ungünstige Komplikation dar. Die Muskelveränderungen zählt er zu den nekrobiotischen, er vermeidet den Ausdruck „Myositis“. Die mikroskopische Untersuchung ergab nur bei einem Herzen sehr intensive fettige Degeneration.

Angeregt durch diese Befunde hat Klebs versucht, diese Fragen experimentell zu klären, indem er Frösche, Meerschweinchen, Kaninchen, Hunde und Fledermäuse mit CO vergiftete und sein Augenmerk bei der Beobachtung besonders auf das

Verhalten des Herzens richtete. Beim freigelegten Froschherzen beobachtete er Abnahme der Frequenz, geringere Füllung mit Blut, auch sah er Veränderungen des Rythmus auftreten, aber so spät, daß er an einen direkten Einfluß des CO auf die im Herzen gelegenen Zentren nicht glaubte.

Er hält die Rythmusveränderungen für Folgeerscheinungen chemischer Veränderungen der Muskelsubstanz. Bei Meerschweinchen beobachtete er schnelleres Pulsieren des Herzens, während sich die Respiration ganz allmählich verlangsamte. Zuerst stand die Respiration still, während das Herz noch eine Zeitlang weiter pulsierte. Ganz ähnliche Verhältnisse fand er beim Hunde, je nach langsamerem oder schnellerem Einwirken des Kohlenoxyds.

In der Gefäßerweiterung sieht Klebs die Ursache für die Veränderungen in der Blutverteilung, für die Gefäßerweiterung macht er Schädigung des Zentralnervensystems verantwortlich. Eine primäre Beteiligung des Herzens hält er nicht für wahrscheinlich, da ja der Rythmus der Herzpulsation erst gegen das Ende hin erhebliche Veränderungen zeige.

Seine Manometerversuche ergaben einwandfrei Sinken des Blutdrucks und Abnahme der Höhe der Blutwelle. Bei einer Fledermaus stellte Klebs eine Erweiterung um das dreifache an einer Arterie zweiter Ordnung unter Einwirkung von Kohlenoxyd fest.

Er kommt zu dem Schluß:

1. CO bewirke in erster Linie Atonie der Gefäßmuskulatur,
2. die Gefäßatonie ihrerseits veranlasse Störung der Blutzirkulation, Verlangsamung derselben und Ansammlung des Blutes in den peripheren Teilen des Gefäßsystems. Zum Schluß käme es dann zur Insuffisizienz der Herzleistung.

Die verschieden große Widerstandsfähigkeit verschiedener Individuen gegenüber der Kohlenoxydvergiftung erklärt Klebs durch verschieden große Herzleistungsfähigkeit.

Um zu beweisen, daß sich alle Schäden nur von den dilatierten Gefäßen her erklären ließen, wandte er gefäßverengernde

Mittel (Secale cornutum) an. Nach Einspritzung einer Ergotinlösung sah er beim normalen und durch CO geschädigten Tiere Ansteigen des Blutdruckes und beim letzteren auch Erholung eintreten.

Ueber weitere Obduktionsbefunde berichtet Wachholz (2.)

Ein Handelsagent, der von einer schweren CO-Vergiftung errettet wurde, kam 8 Tage danach ins Krankenhaus wegen eines pleuritischen Exsudates rechts. Ganz plötzlich trat der Tod ein. Die Obduktion ergab neben reichlichem beinahe serösem Exsudat in der rechten Pleurahöhle Injektion und matten Glanz der rechten Pleura. Wachholz fand die Lungen selbst vollkommen frei, hebt aber ihren Blutreichtum hervor und bemerkt, daß sich auf Druck ziemlich reichliches, feinblasiges, reines Serum entleere.

Ueber der linken Herzhälfte war das Epicard trübe, mattglänzend und mit zahlreichen stecknadelkopfgroßen Ekchymosen besät. Die linke Herzkammer war deutlich erweitert. Während das Endocard intakt war, fand er im Herzmuskel der linken Kammer ausgebreitete, gelblich-graue trocken anzufühlende nekrotische Herde und zwar meistens an der vorderen Wand. Aehnliche ineinanderkonfluierende nekrotische Herde stellte Wachholz zwischen den Papillarmuskel der Mitralis fest. Da der Vorderast der linken Koronararterie mit grauem trockenem Fibringerinnsel dicht verstopft war, so nahm er als unmittelbare Todesursache Herzlähmung infolge Embolie der Kranzader an.

Wachholz glaubt an einen Zusammenhang mit der erfolgten CO-Vergiftung und spricht dem Kohlenoxyd eine Einwirkung auf die Blutgefäße im Sinne der Erweiterung zu. Durch letztere käme es zum raschen Sinken des Blutdruckes, Blutstase und Thrombenbildung, dann könnten die Thromben Embolieen mit nachfolgenden Erweichungsherden in den Organen des Zentralnervensystems und Nekrosen des Herzmuskels veranlassen.

G. Straßmann (3) teilt 9 Fälle von an Leuchtgas Verstorbenen mit, deren Obduktion bereits makroskopisch Lungenödem mit seriösem Exsudat in den Alveolen zeigte. Die Anwesenheit von spärlichen weißen und häufigeren roten Blutkörperchen erklärt er durch Austritt derselben aus hyperämischen Kapillaren.

In den Alveolen fanden sich außerdem gequollene, abgelöste, oft braun pigmentierte Epithelien, jedoch kein Mageninhalt, obwohl dieser wohl oft in der Bewußtlosigkeit aspiriert werden und zur Entstehung einer Pneunomie mit beitragen könne. Es fiel Straßmann auf, daß fast stets die hinteren und unteren Lungenpartien betroffen waren, wofür er die Senkungsblutfülle in der Bewußlosigkeit verantwortlich machte.

Straßmann beschreibt ferner bei einem Falle von CO-Vergiftung ausgedehnte Blutungen in der Herzmuskulatur, wo er mikroskopisch an verschiedenen Stellen unter dem Epicard und innerhalb der Bindegewebszüge zwischen der Herzmuskulatur mehrfache Anhäufungen von weißen Blutkörperchen fand. Unter und im Epicard befanden sich massenhaft Erythrozyten. Auch in diesem Falle waren die Lungen gedunsen, blutreich, etwas braunrötlich, dichter und stark durchfeuchtet.

Zu diesen Fällen muß bemerkt werden, daß es sich zum Teil wohl um postmortale Veränderungen handeln dürfte, da die gerichtsärztliche Oeffnung der Leichen erst nach mehreren Tagen erfolgte.

Günther (4.), der unter 215 Fällen von CO-Vergiftung der Leipziger Klinik 8 % Mortalität fand, sah als Todesursache meist Lungenödem und Pneumonie. Einen besonders interesanten Fall von Polymyositis hämorrhagica erwähnt er, der auch im Anschluß an eine schwere Leuchtgasvergiftung ad Exitum gekommen sei und bei dem im Sektionsbericht unter anderem auch Myocarditis akuta interstitialis, Dilatatio levis ventriculi sin. cordis, Hämorrhagiae subentotheliales, Pericarditis fibrinosa recens et Catarrhus bronchialis et Oedema pulmonum genannt sind. Bei diesem Fall sei der plötzliche Exitus durch Myocarditis und Herzinsuffiziens erfolgt. Für die Genese dieser Schäden bei CO-Vergiftuug nimmt Günther zunächst die Verminderung des Oxyhämoglobins und der Sauerstoffversorgung des Herzmuskels an. Er denkt an primäre Veränderungen im Muskel, zumal sich in diesem eine organische Substanz befände, die eine besondere Affinität zum Kohlenoxyd habe — Myoglobin —, dessen chemische Eigenschaften Aehnlichkeit mit Oxyhämoglobin aufwiesen. Günther hat am entbluteten Muskel Farbänderungen

feststellen können und nimmt an, daß die CO-Vergiftung eine primäre Veränderung im Muskel durch Funktionsausschaltung des als respiratorischer Zellfarbstoff vorhandenen Myoglobins verursache.

Gey (5.) spricht von einer besonderen Empfindlichkeit des Herzens gegen Kohlenoxyd, von Organveranlagung. Er hält direkte Einwirkungen von Kohlenoxyd auf das Herz nicht für wahrscheinlich, vielmehr seien Veränderungen an diesem Organ nur durch die veränderte Beschaffenheit des Blutes an sich bedingt.

Bei 19 Sektionen von an CO-Vergiftung Gestorbenen fand er neun Mal makroskopisch deutlich sichtbare Blutungen in den Papillarmuskelspitzen der Mitralis, nie jedoch in der Tricuspidalis. Zwei Fälle zeigten subendocardiale Blutungen der linken Kammerwand und ein anderer Fall wies parenchymatöse Degeneration des Herzfleisches auf, während bei vier Fällen Hypertrophie, bei einem Fall Dilatation bestand. Ein ganz ähnliches Bild zeigten fünf weitere Fälle, wobei das Lebensalter und Geschlecht scheinbar keinen generellen Unterschied erkennen ließen.

Gey bemerkt ausdrücklich, daß er bei sorgfältiger mikroskopischer Untersuchung stets massenhaft Erythrozyten zwischen den vollkommen normal aussehenden Muskelfasern gefunden hätte, nie aber seien ihm geborstene Gefäße zu Gesicht gekommen, obschon die Blutungen deutlich begrenzte Gefäßbezirke umfaßten. Entzündungserscheinungen in den Spitzen der Papillarmuskeln seien im Bereiche der Blutungen stets einwandfrei festzustellen gewesen. Gey spricht von fettiger Degeneration des Myocards. An vielen Stellen des Myocards stellte er wesentliche Veränderungen fest, die stets strotzend mit Erythrozyten gefüllt waren, aber immer deutlich feines Endothel erkennen ließen. Gey betont, daß die Herzveränderungen bei CO-Vergiftungen fast ausschließlich den linken Ventrikel beträfen und in diesem wiederum vor allem die Papillarmuskeln, die ja große Arbeit zu leisten hätten. Nach Gey handelt es sich um Diapedesisblutungen, wobei allerdings ein gewisser mechanischer Reiz mitspiele.

Liebmann (6.) beschreibt einen Fall von schwerer CO-Vergiftung mit interstitieller parenchymatöser Myocarditis. Unter anderem erwähnt er, daß das Herz etwas vergrößert sei, und sich im Pericard kleinste Blutungen vorfänden. Die Muskulatur des linken Ventrikels war auffallend schlaff, gelblich, wie gekocht, sehr weich und mit Blutungen durchsetzt, während die Klappen und das Endocard keinen pathologischen Befund ergaben. Liebmann fand ferner mikroskopisch, daß die Muskulatur der Vorhöfe und des rechten Ventrikels stark albuminös getrübt war und daß die linke Kammer besonders an der Spitze Herzmuskelfasern enthielte, die keinerlei Querstreifung zeigten, deren Protoplasma aber schollig, z. T. zerklüftet war. Bei diesen Muskelfasern vermißt Liebmann auch vielfach die Kerne, dazwischen stellt er sehr zahlreiche Ansammlungen von Leuko- und Lymphozyten fest. Interessant ist, daß auch dieser Autor die Erweiterung der Gefäße ausdrücklich vermerkt und auf die Häufigkeit von Blutaustritten hinweist, die besonders zahlreich sich im Myocard dicht unter dem Pericard fänden. Liebmann hat auf Grund seiner Untersuchungen Meerschweinchen mit Kohlenoxyd vergiftet, um künstlich Myocarditis zu erzeugen — mit negativem Erfolg.

Ueber drei Fälle mit letalem Ausgang berichtet Gürich (7.), der die Art der Herzmuskelerkrankung nach CO-Vergiftung als Myomalacie bezeichnet. In Uebereinstimmung mit den anderen Untersuchern fand auch er die Blutfülle in allen Organen auffallend und stellte gleichfalls Verlust der Querstreifung und Kernschwund im vorderen Papillarmuskel fest. Blutextravasate drängen diese veränderten Muskelfasern gleichsam auseinander, sodaß er den Eindruck hatte, als ob hier die Kontinuität durch Blutungen unter Zertrümmerung der Muskelfasern unterbrochen wäre. In den Randzonen dieser hämorrhagisch-negrotischen Partien fanden sich Leukozytenanhäufungen.

In zwei Fällen wurden von ihm bronchopneumonische Herde von hämorrhagischem Charakter neben kompakten Oedemen erwähnt.

Genau hat er die Gefäße untersucht, ohne an ihnen irgend einen pathologischen Befund erheben zu können. Er hält das

Kohlenoxyd für ein Parenchymgift mit besonderer Affinität für gewisse Gewebe; direkte Zellenschädigung sei durch das auf dem Blutwege herangebrachte Gift wahrscheinlich, sekundärer Natur seien dann die Blutungen und Entzündungen.

Und schließlich wäre noch Herzog (7.) von den pathalogischen Anatomen zu erwähnen, der mehrfach interessante Veränderungen am Herzmuskel festgestellt hat. So fand er bei einer nach drei Tagen infolge von Kohlenoxydvergiftung Verstorbenen hochgradige Dilatation des linken Ventrikels, mikroskopisch multiple Herde mit nekrotischen z. T. nach Art der wachsartigen Degeneration von hyalinen Querbändern durchzogenen Muskelfasern. Bei der Untersuchung des Herzens eines Kindes, das 23 Tage nach der CO-Vergiftung ad Exitum gekommen war, fand Herzog ausgedehnte derartige Herde im Papillarmuskel des Mitralsegels.

Fassen wir das Ergebnis der bisherigen pathologisch-anatomischen Befunde am Kreislauf und den Lungen zusammen, so können wir Folgendes hervorheben: Bronchopneumonieen, Schädigung der linken Herzkammer, Erweiterung des Kapillarnetzes und Zunahme der Blutmenge. Sämtliche Untersucher haben im Wesentlichen dasselbe gefunden, vor allem werden in allen Sektionsberichten die Erweiterung der linken Herzkammer und Blutungen in den Papillarmuskeln der Mitralis festgestellt neben dem Blutreichtum der anderen Organe.

Im Vergleich zur Anzahl der pathologisch-anatomischen Beobachtungen sind die klinischen als äußerst gering anzusehen.

Becker (8.) teilt einen der Fälle von Friedberg mit, der in der Charité behandelt wurde. Ein schwächlicher Mann bekam nach CO-Vergiftung eine Pneumonie und Pleuritis mit massenhaftem Exsudat. Noch nach siebenwöchentlicher Behandlung war der Patient nicht wieder hergestellt und bekam andere schwere nicht näherbezeichnete Nachkrankheiten. Bei einem anderen Falle beobachtet Becker im Zusammenhang mit der CO-Vergiftung das Entstehen einer Pneumonie im rechten Mittel- und Unterlappen. Nach der Meinung dieses Autors sind die Lungenerkrankungen Folgen von Aspiration von Speiseresten, die in der Bewußtlosigkeit erbrochen würden.

Bei dem Falle von Liebmann, dessen Sektionsbefund weiter oben mitgeteilt wurde, sind auch die klinischen Beobachtungen vorhanden. Es handelt sich um eine kräftige Frau, die im Badezimmer bewußtlos aufgefunden wurde. Die Atmung war oberflächlich, hinten beiderseits über den Lungen waren feinblasige Rasselgeräusche hörbar.

Beim Herzen war der Spitzenstoß nicht fühlbar, die Herztöne sehr leise, rein, die Aktion unregelmäßig. Liebmann beobachtete, das der Puls klein und frequent (104 in der Minute) war. Der Exitus trat plötzlich ein.

Neuere klinische Untersuchungen mit röntgenologischen Beobachtungen teilen Israelski und Lukas (8 a) mit. Sie beobachteten zwei Fälle von Leuchtgasvergiftungen und fanden im ersten Falle gute Verschieblichkeit der Lungengrenzen, keine Schalldifferenz zwischen rechts und links, hingegen sei das Atemgeräusch rechts hinten oben verschärft. Außerdem hörten sie über der ganzen Lunge Giemen und Schnurren.

Der Puls war weich und klein, der Blutdruck 95/75 mm. Hg. Die Röntgenaufnahme nach drei Tagen ergab deutliche Verbreiterung des Herzens nach links und rechts, während das rechte Mittelfeld der Lunge deutlich vermehrte fleckig streifige Zeichnung aufwies. In diesem Falle war der Krankheitsverlauf günstig, bald wurde der Puls kräftiger, und der Blutdruck stieg auf 110/70 mm. Hg. Eine Röntgenaufnahme 15 Tage nach der ersten zeigt Verkleinerung des Herzens und Verschwinden der pathologischen Veränderungen in der Lunge.

Im zweiten Falle wurde klinisch hinten rechts gedämpfter Klopfschall und verschärftes Atmen neben grobblasigen Rasselgeräuschen gefunden. Die Röntgenaufnahme am nächsten Morgen ergab normale Herzgröße, in der rechten Lunge im Mittel- und Unterfeld dichte, fleckige, teilweise konfluierende Verschattung. Auch in diesem Falle erfolgte die Besserung des Krankheitsbildes auffallend rasch.

Zondeck (9) stellt nach Untersuchung einer Reihe von Fällen von CO-Vergiftung einen ständig wiederkehrenden Symptomenkomplex fest:

1. starke Blutdrucksenkung,
2. anfangs Tachycardie, dann Bradycardie mit Extrasystolieen,
3. akut einsetzende Dilatationen des Herzens, die nach seiner Ansicht beim muskelkräftigen Herzen tonogen ist, bei funktionell weniger leistungsfähigem dagegen myogen.

Fr nennt den Grad der Herzvergrößerung Prüfstein für die Leistungsfähigkeit und Organdisposition des Herzens. Zondek zieht aus seinen Beobachtungen den Schluß, daß die Lähmung des Vasomotorenzentrums durch Kohlenoxyd primär sei, die folgende periphere Gefäßerweiterung setzte dann dem Herzen erheblichen Widerstand entgegen, da die unterstützende Kraft der Gefäßkontraktion fehle. Außerdem sei der Herzmuskel selbst in seiner Ernährung durch den darniederliegenden Kreislauf geschädigt.

Verschiedene amerikanische Forscher [sämtlich zitiert nach Litzner (10)] suchten durch elektrocardiographische Untersuchungen nachzuweisen, daß das Reizleitungssystem am Herzen bei CO-Vergiftungen häufig geschädigt würde. Nach Lewis, White und Meakins, die bei CO-vergifteten Katzen A.-V.-Block feststellten, waren es Green und Gilberts, die beim Menschen außer A.-V.-Block noch intraventrikulären Block fanden. Colvin beschreibt einen Fall von CO-Vergiftung, der einen Chauffeur betraf. Colvin beobachtete im Anfang eine Pulsfrequens von 140 Schlägen in der Minute und deutlichen Pulsus alternans, außerdem erhöhten Blutdruck von 140/70 mm. Hg. 26 Stunden später bestand eine ausgesprochene Sinustachycardie und intraventrikulärer Block; dabei war die Herzgröße normal. Nach zwei Tagen bestanden immer noch Leitungsstörungen im linken Schenkel. Fünf Tage nach der Vergiftung war das Elektrocardiogramm wieder normal.

Trotzdem an der medizinischen Klinik besondere Aufmerksamkeit dem Elektrocardiogramm geschenkt wurde, konnten wir doch unter rund 50 Fällen von Kohlenoxydvergiftung keine Veränderungen des Elektrocardiogramms feststellen.

Nachdem wir in der letzten Zeit unsere besondere Aufmerksamkeit auf Herz- und Lungenveränderungen bei Kohlen-

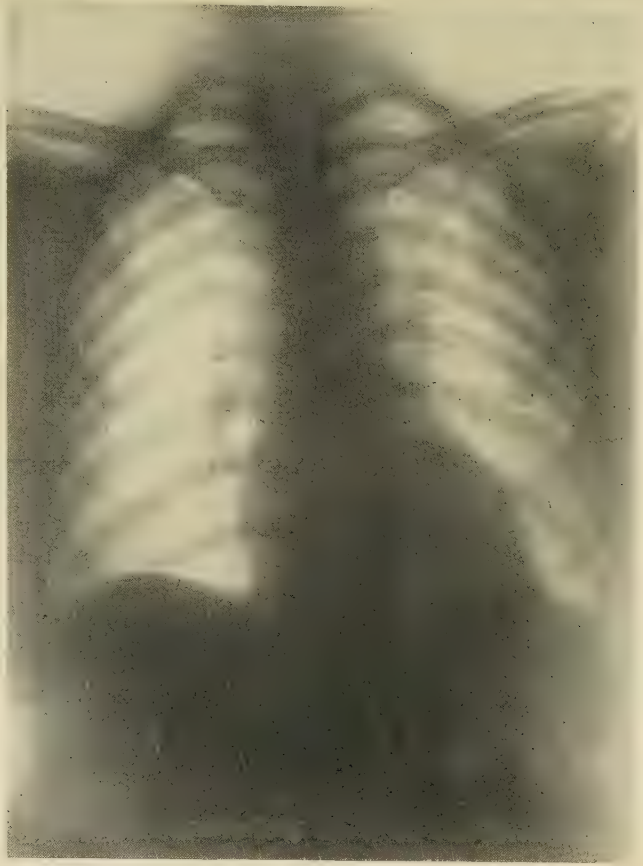

Fall 1, Aufnahme 1.

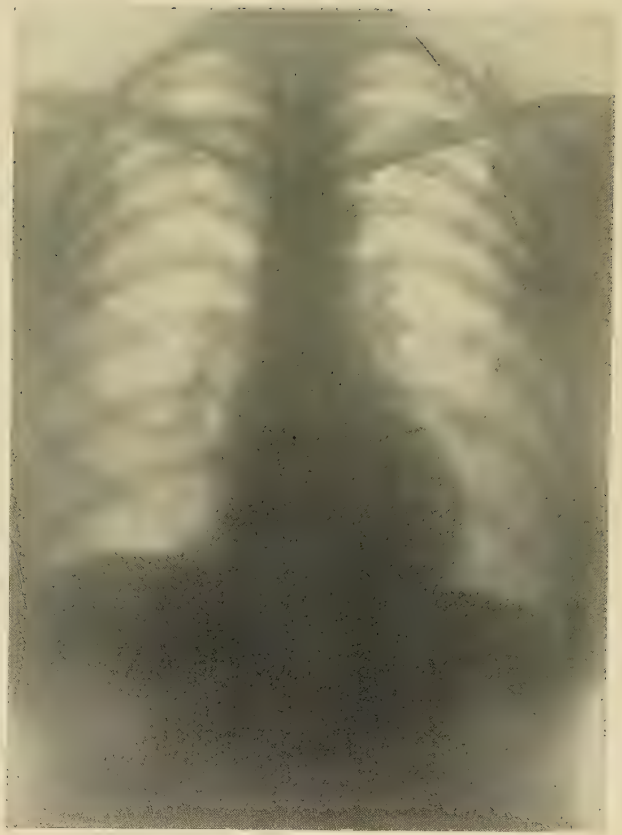

Fall 1, Aufnahme 2.

oxydvergiftungen gerichtet haben, sind wir in der Lage an der Hand einiger Fälle wichtige weitere Beobachtungen mitzuteilen.

Fall 1. 44jährige Frau M. H., Suicidversuch durch Einatmung von Leuchtgas. Größe 1,59 m, Gewicht 64,5 kg. wird bewußtlos aufgefunden. Anamnestisch besteht kein Anhalt für ernstere Erkrankungen, namentlich von Herz und Lunge. Bei der Einlieferung fällt besonders die hellrote Hautfarbe, vor allem des Gesichts auf. Perkutorisch und auskultatorisch ist an Herz und Lunge kein pathologischer Befund zu erheben. Der Blutdruck beträgt 85/60 mm. Hg., das Elektrocardiogramm weist außer kleinen Nachschwankungen keine Besonderheiten auf. Die Röntgenaufnahme des Thorax in 1,50 m Entfernung am Tage nach der Einlieferung zeigt die linke Lunge verschleiert, außerdem besteht vermehrte Strangzeichnung.

Das Herz ist deutlich vergrößert, seine Maße sind:

Transversaldurchmesser 13,8 cm, Herzlänge 16 cm.

Nach 5 Tagen weist die Röntgenaufnahme an der Lunge keinen pathologischen Befund mehr auf, die Herzmaße sind:

Transversaldurchmesser 12,5 cm, Herzlänge 14,5 cm.

Das Herz ist also deutlich kleiner geworden, dabei ist der Blutdruck auf 128/80 mm. Hg. angestiegen. Die beigefügten Diapositive lassen deutlich die Veränderungen der Herzform und Herzgröße wie die Rückbildung der Lungenveränderung erkennen.

Fall 2. Ein 16jähriges Mädchen, ebenfalls Suicidversuch mit Leuchtgas.

Sie wurde am 9. 1. 31. bewußtlos in die Klinik eingeliefert. Das Untersuchungsergebnis war folgendes: Die Lungengrenzen sind normal, das Atemgeräusch vesikulär, beiderseits bestehen diffus verteilt Rasselgeräusche, rechts mehr als links. Das Herz zeigt außer Verdopplung des zweiten Tones über der Mitralis nichts Besonderes.

Die Röntgenaufnahme vom 10. 1. 31. zeigt eine starke Dilatation des Herzens. Herzmaße: Transversaldurchmesser 13,9 cm, Herzlänge 15,5.

Lungenbefund: Rechts deutlich größere konfluierende unscharf begrenzte Fleckschatten und breite Stränge. Die Hilen

sind verwaschen. Links bestehen Trübung und wolkige Schatten. Röntgendiagnose: Stauungslungen mit bronchopneumonischen Herden.

3 Tage später finden wir im Röntgenbild ein Herz, das wohl immer noch etwas groß ist, dessen Maße aber im Vergleich zur ersten Aufnahme deutlich zurückgegangen sind.

Transversaldurchmesser 11,4 cm, Herzlänge 13,5 cm.

Die Lunge weist immer noch rechts unten und im Mittelfeld vermehrte netzartige und fleckig konfluierende Schatten auf, dagegen haben sich die größeren kompakten Schatten aufgehellt, sodaß also nur noch rechts bronchopneumonische Herde bestehen. Die Röntgenaufnahme am 17. 1. 31. zeigt, daß die Herzvergrößerung, die sich bei der zweiten Aufnahme noch nicht völlig zurückgebildet hatte, jetzt nicht mehr nachweisbar war. Dagegen weist die Lunge immer noch einen pathologischen Befund auf: es sind dichtere Streifenschatten rechts im Unterfeld und im zweiten Interkostalraum sichtbar. Die Haarlinie im Mittelfeld ist noch angedeutet, es bestehen also noch kleine Restinfiltrate rechts.

Fall 3. R. K., 77jähriger alter Mann, schwere Leuchtgasvergiftung durch Unglücksfall. Wurde am 3. 4. 1930 in bewußtlosem Zustande in die Klinik eingeliefert. Er bot ein etwas komplizierteres Krankheitsbild: In den Schleimhäuten, besonders am Gaumen sieht man zahlreiche kapilläre Blutungen, während die Lungen außer schlecht verschieblichen Grenzen perkutorisch und auskultatorisch nichts Pathologisches erkennen lassen.

Ueber dem ganzen Herzen ist ein musikalisches systolisches Geräusch wahrnehmbar, besonders über der Spitze. Die Röntgenaufnahme einen Tag nach der Einlieferung (4. 4. 30.) zeigte uns wiederum ein nach links dilatiertes Herz. Herzmaße:

Transversaldurchmesser 12,5 cm, Herzlänge 16,5 cm.

Die Lunge zeigt kleinfleckige und strangförmige Schatten, daneben Hilen, die vergrößert und unscharf begrenzt sind.

Röntgendiagnose: Katarrhalische Bronchopneumonie. Der ziemlich hinfällige Patient erholte sich im Laufe einiger Wochen sehr gut, sein Blutdruck stieg von 120/70 mm Hg. auf 150/70

Fall 2, Aufnahme 1 (10. 1. 31.)

Fall 2, Aufnahme 2 (13. 1. 31.)

Fall 2, Aufnahme 3 (17. 1. 31.)

Fall 3, Aufnahme vom 4. 4. 1930.

Fall 4, Aufnahme vom 14. 1. 31.

Fall 4, Aufnahme vom 17. 1. 31.

mm Hg., er konnte am 30. 4. 30. völlig beschwerdefrei entlassen werden.

Die am Tage der Entlassung vorgenommene Röntgenaufnahme der Brustorgane ergab ein völliges Verschwinden der Lungenveränderungen. Die Herzmaße waren unverändert geblieben.

Fall 4. L. H. 48. Jahre alter Akademiker, der in der Nacht vom 11. zum 12. 1. 31. längere Zeit in seinem mit Leuchtgas angefüllten Zimmer gelegen hatte, wurde am 13. 1. 31. in die Klinik eingeliefert. Anamnestisch ergaben sich keine früheren Erkrankungen der Brustorgane. Am Herzen waren die Verhältnisse normale, nur der Blutdruck war niedrig: 95/65 mm Hg. Die Röntgenaufnahme am Tage nach der Einlieferung (14. 1. 31.) ergab ein langes Steilherz, an den Lungen verbreiterte Gefäßzeichnung, Trübung und feinfleckige Schatten in beiden Unterfeldern. Röntgendiagnose: Hypostatische und katarrhalische Pneumonie?

Die Herzmaße betrugen:

Transversaldurchmesser 11,4 cm, Herzlänge 14,0 cm.

Der Patient erholte sich anfangs ziemlich schnell. Die Röntgenaufnahme 3 Tage darauf (17. 1. 31.) zeigte über der Lunge verbreiterte Stränge im rechten Unterlappen und peribronchitische Infiltrationen rechts unten. Die Herzmaße waren unverändert. Am 22. 1. 31., also 10 Tage nach der CO-Vergiftung wurde wiederum eine Röntgenaufnahme gemacht, die kräftige Stränge mit leichtem Schleier im rechten Unterfeld und geringe Infiltration rechts unten erkennen ließ.

Die Herzmaße waren hier:

Transversaldurchmesser 11,5 cm, 14,5 cm.

Da bei dem Patienten außerdem eine leichte Angina hinzukam, wurde die leichte Temperaturerhöhung hierdurch erklärt. Am 23. 1. 31. fühlte sich der Patient wohl, er wurde auf seinen Wunsch entlassen.

3 bis 4 Tage nach der Entlassung bemerkte er eine auffallende Schwäche und Appetitlosigkeit, außerdem Schmerzen in der linken Brusthälfte und Druckgefühl in der Oberbauchgegend. Ferner hatte er über Hustenreiz und Kurzatmigkeit

zu klagen. Das Sputum war anfangs zähe, zuletzt leichter löslich mit etwas Blut. Der Patient begab sich auf Anraten eines Arztes wieder in die medizinische Klinik, wo bei der Aufnahme folgender Befund zu erheben war:

Die linke Thoraxhälfte wird bei der Respiration in auffallender Weise geschont. Ueber der linken Lunge bestehen pleuritisches Reiben und fein- bis mittelblasige Rasselgeräusche, außerdem leichte Schallverkürzung links.

Die Röntgenaufnahme am dritten Tage (6. 2. 31.) nach der Wiederaufnahme zeigte gestreckte Herztaille, Haarlinie rechts, Trübung und Schleier ohne scharfe Grenzen neben dem linken unteren Herzrand, breite Hilen, streifige Stränge.

Diagnose: Pleuritis links unten.

Der Kranke erholte sich nicht recht, am 13. 2. wurde die Pleura punktiert, wobei nur Lymphozyten gefunden wurden. Die Untersuchung des Sputums auf Tuberkelbazillen war negativ.

Der Blutdruck schwankte zwischen 108/65 mm Hg. und 112/70 mm Hg.

Am 20. 2. wurde wiederum eine Röntgenaufnahme der Lungen gemacht, und nun zeigte sich eine auffallende Dilatation des Herzens:

Transversaldurchmesser 13,5 cm. Herzlänge: 16 cm.

Außerdem wies die Aufnahme über dem linken Zwerchfell flächenhafte nach oben abnehmende Verschattung auf, daneben verbreiterte kräftige Strangzeichnung.

Der Patient fühlte sich 8 Tage nach dieser Aufnahme ganz wohl, klagte aber über Schmerzen in der linken Brustseite. Die Temperatur stieg plötzlich am 2. 3. auf 38° und am 4. 3. auf 39,9°.

Die Probepunktion ergab Eiter. Es erfolgte die Verlegung des Patienten in die chirurgische Klinik, wo am 5. 3. operiert wurde: Resektion der 8. Rippe. Es entleerte sich dicker Eiter. Nach geringer Besserung trat dann am 13. 3. Verschlechterung des Befindens ein, der Patient klagte über starke Atemnot. Unter dem Zeichen zunehmender Herzschwäche trat am 16. 3. der Tod ein.

Der Obduktionsbefund ergab Folgendes: Gangrän des linken

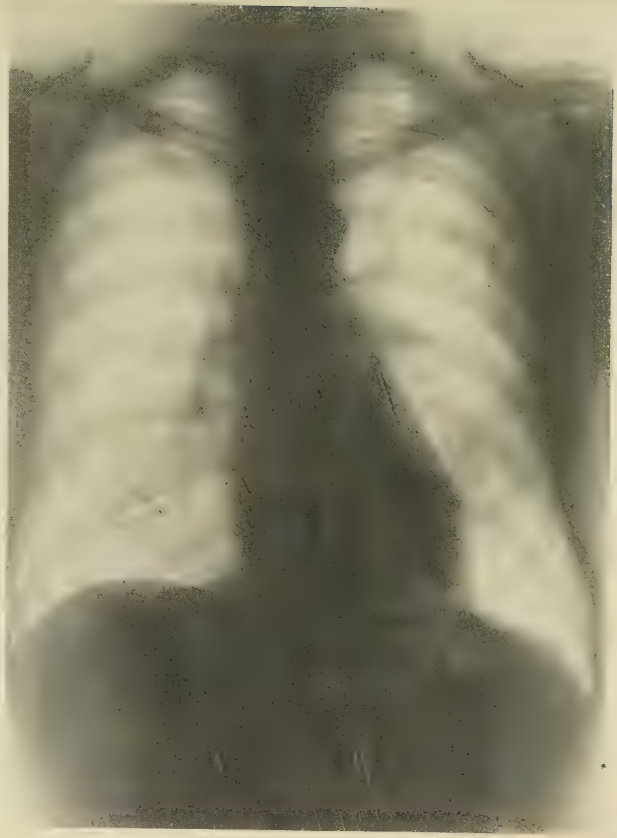

Fall 4, Aufnahme vom 22. 1. 1931.

Fall 4, Aufnahme vom 6. 2. 1931.

Unterlappens mit Bildung von Gangränhöhlen daselbst. Empyem links. Status nach Resektion der linken 8. Rippe. Partielle Atelektase des linken Unterlappens mit diffusen, frischeren bronchopneumonischen Herden. Isolierter Gangränherd des linken Oberlappens, 8 bis 10 Tage alte z. T. hämorrhagische bronchopneumonische Herde des rechten Unterlappens. Diffuse Bronchitis putrida. Blutaspiration im Bronchialsystem. Kleine Lungenembolien in den Unterlappen aus Thromben im Plexus prostaticus. Partielle, alte Pleuraverwachsungen beiderseits. Entzündliche Milzschwellung. Braune Atrophie des Herzens mit starke Coronararteriosklerose.

Zusammenfassung unserer Untersuchungsergebnisse:

In Fall 1 und 2 fand sich eine ziemlich starke akute Dilatation des Herzens, die nach wenigen Tagen sich wieder vollkommen zurückgebildet hatte. In Fall 1, 2 und 4 bestand eine deutliche Blutdrucksenkung, der Blutdruck kehrte in wenigen Tagen zum eigentlichen Normalwert zurück. In allen Fällen bestand eine teilweise sogar erhebliche Tachycardie, in Fall 1 bis zu 140 Schlägen in der Minute. Elektrocardiographische Veränderungen waren in den Fällen 1 und 2, wo die starke Herzdilatation bestand, nicht nachweisbar. Die Lungenveränderungen waren nur in Fall 2 schon klinisch erkennbar, in den übrigen Fällen deckte erst das Röntgenbild die eigenartige Veränderung auf. In Fall 1 fand sich eine Verschleierung der linken Lunge mit vermehrter Strangzeichnung, in Fall 2 größere konfluierende und unscharf begrenzte Herde in der rechten Lunge, sowie Trübung und wolkige Schattenbildung in der linken Lunge, die einem Bilde ähnlich war, das man sonst bei bronchopneumonischen Infiltrationen sehen kann. Aehnliche Veränderungen zeigte auch der Fall 3.

Charakteristisch für die eben beschriebenen Lungenveränderungen ist, daß sie sehr flüchtig und gutartig waren. Sie haben große Aehnlichkeit mit den Beobachtungen, die vor kurzer Zeit Israelski und Lukas machen konnten (siehe oben).

Wenn wir nach einer Erklärung für das Zustandekommen dieser eigenartigen Veränderungen suchen, so können wir für

die Herzveränderungen folgende Ursache annehmen: Es ist nicht ausgeschlossen, daß es bei der CO-Vergiftung doch zu einer starken Vermehrung der zirkulierenden Blutmenge kommen kann. Für diese Annahme sprechen zuerst einmal die von pathologisch-anatomischer Seite, besonders von Klebs, angeführten Untersuchungsergebnisse wie starker Blutreichtum sämtlicher Gefäße namentlich in der Peripherie, hochrote Farbe der Lungen usw. (siehe oben), ferner die engen Zusammenhänge, die zwischen der Anoxämie in sauerstoffärmeren Regionen (Hochgebirge) und der Anoxämie bei der CO-Vergiftung bestehen. Wir wissen, daß es bei der Anoxämie im Hochgebirge zu einer deutlichen Vermehrung der zirkulierenden Blutmenge kommt. Dies hat Barcroft (11) nachgewiesen.

Wenn auch klinische Untersuchungen über das Verhalten der Blutmenge bei CO-Vergiftungen noch fehlen, so wäre es doch nicht ausgeschlossen, daß auch die Anoxämie bei der CO-Vergiftung zu einer Vermehrung der zirkulierenden Blutmenge führt. Es ist ferner daran zu denken, daß unter dem Einfluß der CO-Vergiftung die Milz sich erheblich verkleinert, sodaß aus dem Blutreservoir der Milz beachtenswerte Mengen Blut in die Zirkulation geworfen werden (Barcroft (12)).

Nehmen wir also bei der CO-Vergiftung an, daß es tatsächlich zu einer Vermehrung der Blutmenge kommt, so wäre es möglich, die akuten vorübergehenden Veränderungen der Herzgröße teilweise dadurch zu erklären. Es ist aber auch sehr gut möglich, daß es durch die Anoxämie zu einer direkten Schädigung des Herzmuskels vielleicht auf dem Wege über das Muskelhämoglobin kommen kann. Daß so schwere organische Veränderungen in der Muskulatur, wie sie von pathologisch-anatomischer Seite beschrieben worden sind, für das Zustandekommen so flüchtiger Herzveränderungen anzuschuldigen wären, ist kaum anzunehmen.

Eine Erklärung für die flüchtigen Lungenveränderungen wie sie bei uns die Fälle 1, 2 und 3 aufweisen, haben vor kurzem Israelski und Lukas zu geben versucht, indem sie das Zustandekommen derselben auf multiple Hämorrhagien bzw. Flüssigkeitsaustritte zurückgeführt haben. Vorraussetzung zu

dieser Annahme ist auf jedem Falle eine Schädigung der Kapillaren. Wir wissen durch die Untersuchungen von Krogh (13) und Rothlin (14), daß besonders empfindlich für Sauerstoffmangel die Kapillaren sind. Sie erweitern sich bei Sauermangel, wodurch Verlangsamung des Blutstromes eintritt. Es kommt nach Ricker (15) dadurch zur Prästase, der Vorbedingung für die Diapedese von Serum, Erythrozyten und schließlich bei längerer Dauer von Leukozyten. Im Einklang damit stehen ja auch die mikroskopischen Untersuchungen von Straßmann (siehe oben!), der regelmäßig eine Hyperämie der Kapillaren und eine Ausschwitzung von Flüssigkeit in die Alveolen, die wechselnde Mengen roter und weißer Blutkörperchen enthielten, fand. In Fall 4 liegen die Verhältnisse etwas anders. Auch hier haben wir anfangs wohl Veränderungen in den Lungen, die wir auf Austritt von Flüssigkeit und Formelementen zurückführen können, und die größtenteils wieder abklangen. Nach anfänglicher Erholung haben sich auf dem Boden dieser Veränderungen die oben näher beschriebenen schweren Schädigungen der Lungen entwickelt.

Zusammenfassung:

Es wird ein weiterer Beitrag zur Frage der Herz- und Lungenveränderungen nach Kohlenoxydvergiftung geliefert. Am Herzen wurde in zwei Fällen eine akute, schnell abklingende Dilatation beobachtet. In allen Fällen fanden sich über den Lungen eigenartige flüchtige Veränderungen, die besonders im Röntgenbild sichtbar waren und ihre Erklärung in einer Kapillarschädigung finden können. Auf dem Boden derart vorausgegangener Kapillarschädigung hat sich im weiteren Verlauf in einem Falle schwere Gangränbildung mit Empyem entwickelt, das zum Tode führte.

Zum Schluß ist es mir eine angenehme Pflicht, Herrn Priv. Doz. Dr. med. St. Litzner für die freundliche Ueberlassung des Themas meinen Dank auszusprechen.

Lebenslauf.

Als dritter Sohn des Oberpostinspektors Friedrich Baumgarten wurde ich am 18. April 1891 in Bernburg (Anhalt) geboren. Nach Versetzung meines Vaters besuchte ich in München-Gladbach die evangelische Gemeindeschule und nach abermaliger Versetzung meines Vaters in Köthen (Anhalt) das Gymnasium von 1901 bis 1910, wo ich das Abiturium bestand. Ich widmete mich in München, Leipzig und Kiel dem Studium der klassischen Sprachen und Geschichte. Aus den Vorbereitungen zum Examen riß mich der Ausbruch des großen Krieges. Am 7. August 1914 wurde ich Soldat und kam Mitte Oktober 1914 an die Westfront, geriet am 27. September 1915 verwundet in französische Gefangenschaft, aus der ich erst am 2. August 1919 heimkehrte. Unfähig mein Studium zu beendigen wurde ich Landwirt und heiratete 1921. Durch Krankheit wurde ich 1925 gezwungen, mein Besitztum zu verpachten. Ich studierte in Halle vom Herbst 1925 ab Medizin, bestand im August 1927 mein Vorexamen dortselbst und im Mai 1930 das medizinische Staatsexamen. Die Approbation als Arzt besitze ich seit dem 15. Dezember 1930. Seitdem habe ich mehrfach vertreten und beabsichtige nunmehr, mich als praktischer Arzt auf dem Lande zu besetzen.

Literatur.

1. Klebs, Virchows Archiv, Bd. 32, 1865.
2. Wachholz; Vierteljahresschrift für gerichtl. Medizin 1906.
3. Straßmann, G., Wiener kl. Wochenschrift 1921. S. 482 Vierteljahresschrift für gerichtl. Medizin 3. F. 61 (1920).
4. Günther, H., Zeitschrift f. kl. Med. 92 (1921) S. 41.
5. Gey, Virchows Archiv Bd. 251, S. 95.
6. Liebmann, Dtsch. med. Wochenschrift 1919 Nr. 43.
7. Herzog, Münch. med. Wochenschrift 1920 S. 558.
8. Becker, Dtsch. med. Wochenschrift 1889 Nr. 26, 27. 28.

8a. Israelski, J. Lukas, E. Klin. Wochenschrift 1930 S. 978.

9. Zondeck, Dtsch. med. Wochenschrift 1919 Nr. 25, 1920 Nr. 9.
10. Litzner, Ergebnisse der ges. Medizin S. 545.
11. Barcroft, J., Die Atmungsfunktion des Blutes Bd. 1 Berlin Jul. Springer, 1927.
12. Barcroft, J., Ergebnisse der Physiologie Bd. 25 (1926) S. 818.
13. Krogh, Anatomie und Physiologie der Kapillaren. Springer, Berlin 1924.
14. Rothlin, E., Biochemische Zeitschrift III (1920) S. 219.
15. Ricker, G., Pathologie als Naturwissenschaft. Relationspathologie.